

Федеральное государственное бюджетное образовательное
учреждение высшего образования.
Ингушский государственный университет
Кафедра госпитальной хирургии

Арсомаков Адам Зеудтинович.

**Оказание амбулаторной помощи травмированным больным
в Дорожно -транспортных происшествиях Республики
Ингушетия.**

Учебно – методическое пособие для студентов
Шифр 31.08.66 травматология и ортопедия

Магас - 2022

Печатается по решению Учебно - методического Совета
Ингушского государственного университета (протокол
№ _____ от _____ 2018г.)

Составитель: Зав.кафедрой., кандидат медицинских наук,
Арсамаков Адам Зяудинович

Рецензент (ты): кандидат медицинских наук, Аушев М.К.-С.;
кандидат медицинских наук, Р.Ю. Евлоев

Краткая аннотация

В пособии дается развернутая характеристика амбулаторного звена больных с повреждениями опорно-двигательной системы. Показана тенденция роста объема оперативных вмешательств в условиях травматологических пунктов, травматологических кабинетов поликлиник. Приводится перечень оперативных вмешательств у пострадавших, подлежащих оперативному вмешательству в травмпунктах, кабинетах с открытием дневных стационаров.

Пособие достаточно хорошо иллюстрировано различными методами вправления и последующего лечения гипсовыми повязками, наиболее часто применяемыми в травматологических клиниках в настоящее время. Приведены данные собственных наблюдений и оперативных вмешательств амбулаторного плана на верхних и нижних конечностях.

Пособие может быть интересным для студентов и молодых врачей ортопедов-травматологов.

Ежегодно в Российской Федерации около 12 миллионов человек получают травмы.

Из общего числа подавляющее большинство (80-85%) пострадавших от травм нуждаются только в амбулаторной помощи. В травмпунктах и кабинетах поликлинического звена долечивается более 90% больных выписанных из стационара. Поэтому приоритетное значение амбулаторной травматологической помощи в плане восстановления трудоспособности травмированных неоспоримо.

Практика подтвердила, что наиболее рациональной формой организации являются круглосуточные городские травмпункты и травматологические кабинеты.

Круглосуточная травматологическая служба устанавливается в городах не менее 200 тысяч население и не менее 100 тысяч в областных, краевых центрах. По решению местных органов здравоохранения травматологический пункт может быть организован и в городах с населением от 100 до 200 тысяч населения.

Некоторые организаторы здравоохранения считают нецелесообразным размещение травмпунктов на базе больниц. Многолетний опыт работы (около 40 лет) позволяет нам отметить как положительные, так и отрицательные стороны размещения травмпунктов при травматологических стационарах.

Травматолог, оперировавший больного всегда мечтает о том, чтобы долечивание пациента происходило под его непосредственным контролем, а это возможно лишь при условии территориальной близости стационара и травмпункта.

Известно, что рекомендации, даваемые в выписке из стационара не всегда выполняются на уровне поликлинического звена. Это касается и сроков иммобилизации в гипсовой повязке, стимуляции остеогенеза, комплекса физиофункционального лечения, сроков начала дозированной, полной нагрузки.

Нередко взаимные обвинения стационара и поликлиники по поводу сформировавшейся контрактуры сустава или вторичного смещения отломков и т.д. становятся предметом разбирательств на разных уровнях.

Долечивание стационарного больного лечащим врачом в условиях травмпункта или поликлиники избавляет и стационар и амбулаторное звено от ненужных упреков. Вот почему целесообразно размещение травмпункта, кабинета вблизи травматологического стационара.

СОДЕРЖАНИЕ РАБОТЫ ТРАВМПУНКТА

1. Лечебно-диагностическое:

Диагностика повреждений органов опоры и движения.

Оказание экстренной и квалифицированной, специализированной помощи при травмах ОДС.

Лечение до выздоровления травматологических больных, обратившихся амбулаторно и выписанных из стационара.

Диспансеризация больных с последствиями травм.

Антирабическая и противостолбнячная профилактика.

2. Экспертное направление.

2.1. Экспертиза временной утраты трудоспособности при травмах ОДС. 2.2. Своевременное направление больных на медико – социальную экспертизу.

2.3. Определение тяжести производственных травм.

2.4. Экспертиза объема и качества лечения.

2.5. Анализ травматизма и разработка мероприятий по его профилактике в районе обслуживания.

2.6. Руководство и контроль за работой лечебных учреждений в районе, оказывающих медицинскую помощь пострадавшим с травмами ОДС.

ОБЪЁМ ОКАЗЫВАЕМОЙ ПОМОЩИ В ТРАВМПУНКТАХ

1. Небольшие неинфицированные раны мягких тканей при удовлетворительном общем состоянии пострадавших.
2. Раны с изолированным повреждением сухожилий разгибателей кисти и пальцев.
3. Неинфицированные ожоги первой степени и изолированные ожоги второй степени.
4. Ушибы различных частей тела, не сопровождающиеся общими расстройствами и без значительных кровоизлияний в ткани.
5. Подногтевые гематомы.
6. Растяжения связок коленного и голеностопного суставов без значительного гемартроза.
7. Закрытые и изолированные открытые переломы фаланг кистей.
8. Закрытые переломы пястных костей и костей запястья.
9. Изолированный поднадкостничные переломы костей голени и предплечья у детей.
10. Переломы ключицы.
11. Переломы лучевой кости в типичном месте.
12. Вколоченные переломы хирургической шейки плечевой кости.
13. Переломы локтевого отростка без смещения отломков.
14. Переломы остистых и поперечных отростков, не нуждающиеся в хирургическом лечении.
15. Неосложненные вывихи в плечевом и локтевом суставах, суставах пальцев и кисти.
16. Привычные вывихи в плечевом суставе.
17. Привычные вывихи надколенника.
18. Вывихи акромиального конца ключицы.

Для обеспечения высококвалифицированной и своевременной диагностики повреждений органов движения требуется круглосуточная работа рентгеновского кабинета.

При планировании потребности рентгеновской пленки необходимо исходить из того, что каждый третий пострадавший будет нуждаться в рентгеновском обследовании.

Травматологии при лечении пострадавших с повреждениями опорно-двигательного аппарата используют как консервативные так и оперативные методы.

В травмпунктах могут выполняться следующие операции:

- первичная хирургическая обработка ран;
- репозиция переломов: лучевой кости в типичном месте, наружной лодыжки, фаланг кисти и стопы, ключицы, костей запястья, предплечья у детей;
- остеосинтез спицами при переломах фаланг пальцев кисти, пястных костей, фаланг стопы;
- шов сухожилий разгибателей пальцев и кисти;
- свободная кожная пластика при ограниченных дефектах пальцев кисти;
- удаление инородных тел;
- различные виды блокад, пункции и эвакуации гематом.

При травматолого-ортопедическом отделении поликлиники может быть организован дневной стационар и работать в таком стационаре должны врачи травматологи, прошедшие специализацию и усовершенствование по общим вопросам травматологии и ортопедии или по амбулаторной травматологии. В этих стационарах выполняются операции при контрактуре Дюпюитрена, пластика сухожилий разгибателей кисти, иссечение бурсы, вправление застарелых вывихов суставов кисти, резекция остеофитов, удаление металлоконструкций, артроскопия.

Вывихи ключицы

Вывихнутой считается дистальная по отношению к поврежденному суставу кость, потому у ключицы может вывихнуться только её грудинный коней. Однако традиционно сложилось так, что вывих в акромиально - ключичном суставе называется вывихом акромиального конца ключицы. Термин прижился во всем мире и нет необходимости его изменять.

Сходство патогенеза и вывихов и переломов акромиального конца ключицы заставляет рассматривать их вместе (Н.М.Волкович, 1928; И.З.Шмидт, 1974; Г.А.Иванов, 1980; Ю.П.Колесников и др., 1992). Травматологи придерживаются общепринятой классификации по степени давности: свежие вывихи до 3-х дней, несвежие - от 3-х дней до 3-х недель и застарелые - более 3-х недель с момента травмы. При вывихах и переломах ключицы аналогичны не только механизм травмы и функциональные нарушения, но и методы лечения.

Движения в акромиально-ключичном суставе возможны в следующих пределах: в сагиттальной плоскости до 19° , во фронтальной - до 29° , ротация по оси ключицы до 30° . Благодаря такой подвижности ключицы мы можем произвольно поднимать и опускать надплечье на $30 - 35^{\circ}$, двигать его вперед и назад на $35 - 40^{\circ}$, а также вращать вокруг фронтальной оси /рис. 1/. При этом дистальный конец ключицы описывает форму эллипса, достигающую по оси 12 см

Ключица вместе с лопаткой в функциональном отношении составляет единое целое с верхней конечностью и играет важную роль в обеспечении полноценного функционирования руки человека

По данным М. Giannestas (1944) на оба сустава ключицы приходится по 30% от общего объёма вращения лопатки.

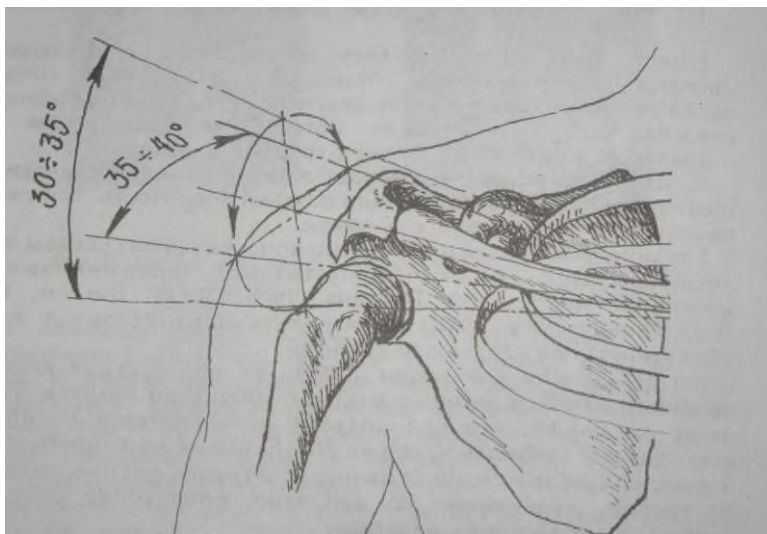


Рис. 1. Объём движений надплечья

Механизм повреждений

Выделяют прямой и непрямой механизмы травмы. При прямом механизме травмирующая сила направлена сверху вниз такое случается при падении или ударе по надплечью. При этом лопатка вместе с ключицей резко опускается до упора в 1 ребро. Продолжающееся движение плеча вниз приводит к разрыву капсулы и связок сустава

При непрямом механизме /падение на бок на вытянутую руку / сила действует через суставную поверхность лопатки. Лопатка смещается со стедней линии , ротируется во внутрь разрывая связочный аппарат и вывихивая акромиальный конец ключицы.

Точно таким же образом объясняется и механизм при переломах акромиального конца ключицы. Так один и тот же механизм /падение на отведенную руку/ в одних случаях возникает вывих, а в других перелом. (Рис 2, 3).

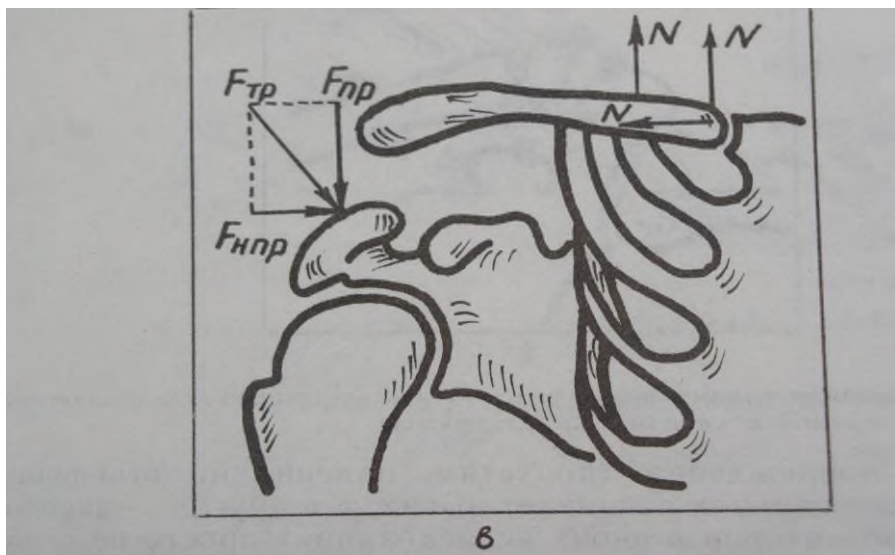


Рис. 2. Механизм травмы при вывихах акромиального конца ключицы:

$F_{тр}$ – травмирующая сила;

$F_{пр}$ – сила прямого механизма;

$F_{нпр}$ – травмирующая сила непрямого механизма

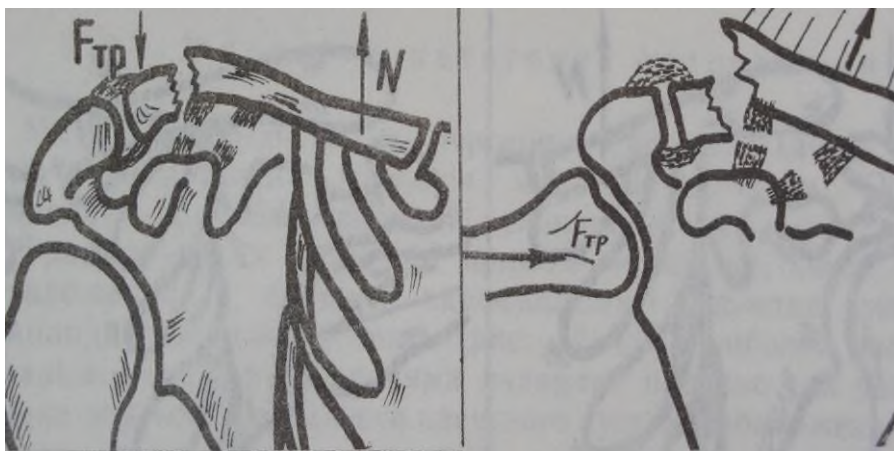


Рис. 3. Механизм травмы при переломах акромиального конца ключицы

Клиника и диагностика

Обследование пострадавшего производится в положении больного стоя и в сравнительном аспекте. Диагностика вывихов и переломов акромиального конца ключицы не представляет сложности.

Характерными признаками и перелома и вывиха акромиального конца ключицы являются: боль, отёк мягких тканей в области акромиально-ключичного сустава, ограничение движений в плечевом суставе. Для вывиха характерно также и укорочение надплечья, смещение лопатки вниз на поврежденной стороне.

У физически развитых и тучных субъектов эти симптомы не так бывают выражены. Также бывает и симптом «клавиши» /при надавливании акромиальный конец ключицы утопает, а при снятии пальцев вновь как клавиша поднимается/.

Клиническое обследование больных с переломами и вывихами акромиального конца ключицы заканчивается рентгенологическим исследованием которое проводится в

положении стоя с опущенными руками, В сомнительных случаях мы используем рентгенографию с нагрузкой 5-6 кг.

При формулировке диагноза необходимо указывать на открытый или закрытый характер травмы, давность повреждения и вид травмы

Лечение вывихов и переломов акромиального конца ключицы

Предложено несколько сот различных методов лечения вывихов и переломов акромиального конца ключицы и число их продолжает расти. Скорее всего это свидетельство несовершенства предложенных методик. Ни один из них не претендует на окончательное решение вопроса.

Консервативное лечение при вывихах и переломах акромиального конца ключицы проводится на догоспитальном этапе в травматологических пунктах и поликлиниках. Переломы акромиального конца ключицы без смещения костных отломков требуют иммобилизации гипсовой повязкой Дезо.

Ниже представлены некоторые методы консервативного лечения повреждений акромиального конца ключицы. (Рис. 4)

Повязка «портупея» по Сальникову. На согнутую под

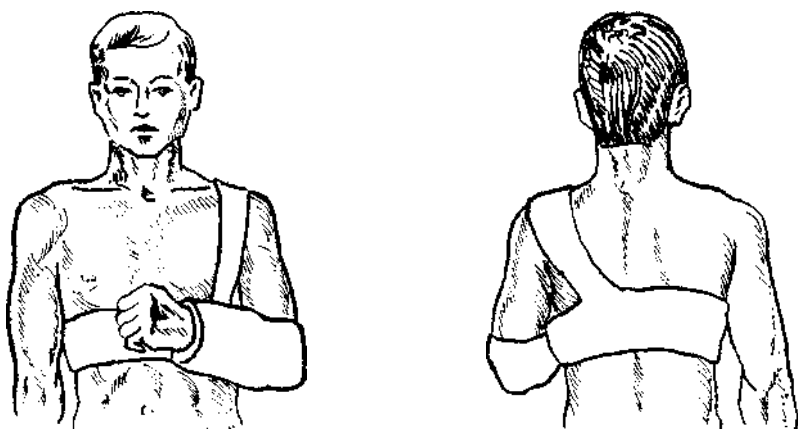


Рис. 4. Повязка «португеза» по Сальникову.

прямым углом в локтевом суставе руку накладывают циркулярную гипсовую повязку с ватной прокладкой от нижней трети плеча до лучезапястного сустава. Из гипсовых лонгет создают гипсовый пояс. Предплечье фиксируют одним – двумя гипсовыми бинтами.

.Гипсовая повязка по И.А.Витюгову (Рис. 5). Накладывается гипсовая лонгета от нижней трети плеча до лучезапястного сустава под углом 90°

в локтевом суставе. На вправленную ключицу накладывается ватно-марлевый пелот. Вторая лонгета начинается с пелота на ключице и идет через заднюю поверхность грудной клетки до передней поверхности подмышечной впадины противоположной стороны.

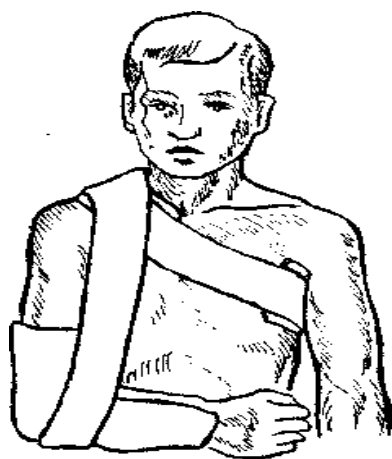


Рис. 5. Повязка по Витюгову

Шина СарНИИТО (Рис. 6)

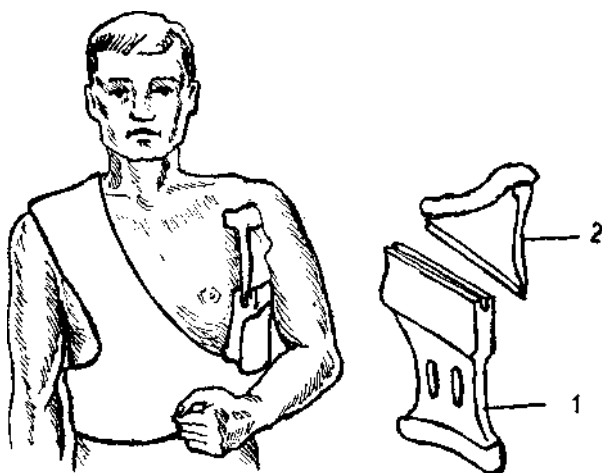


Рис. 6.

из двух деревянных частей - основания и подвижной части - костыля. Нижняя часть шины упирается в гребень подвздошной кости и фиксируется к грудной клетке гипсовым бинтом, идущим вокруг пояса и через неповрежденное надплечье. После затвердевания гипса в пазы шины вставляется костыль, который перемещаясь вверх и назад вправляет вывих.

Абдукционная повязка Бабича (Рис. 7). Накладывают торако-брахиальную повязку (гипсовый корсет с лонгетой на спице. Вправляют вывих после чего накладывают ватно-марлевый пелот, который удерживается вгипсованной в корсет ватно-марлевой полоской.

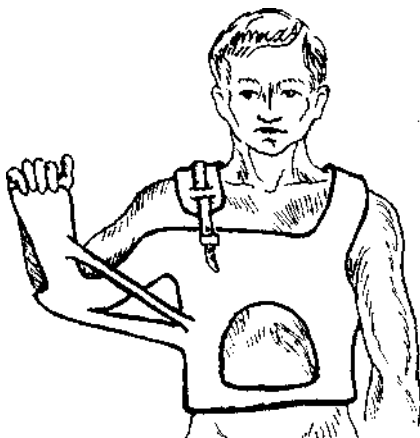


Рис. 7

Повязка Смирнова – Вайнштейна (Рис. 8)

Рука на стороне повреждения сгибается в локтевом суставе до угла 90° , отводится назад и максимально кверху кверху.

Рука фиксируется к туловищу двумя турами гипсовых бинтов. Один из них идет горизонтально вокруг плеча и грудной клетки, другой через здоровое надплечье,

захватывая нижнюю треть плеча и верхнюю треть предплечья.

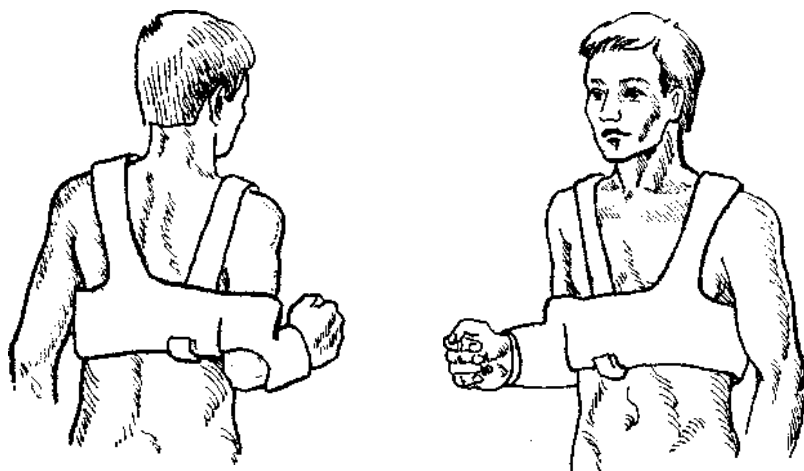


Рис. 8. Повязка Смирнова- Вайнштейна с лямкой-пелотом.

После затвердевания гипсовой повязки ключица во вправленном состоянии фиксируется гипсовой лямкой, которая проходит над акромиальным концом ключицы.

Кроме перечисленных выше существует большое разнообразие повязок для консервативного лечения перелома-вывихов акромиального конца ключицы (шина Аболиной- Лушников; повязка Кариева- Лузиной; повязка Шимбарецкого; повязка Шигабутдинова; и др.), которые принципиально не отличаются от выше перечисленных, но имеют некоторые конструктивные особенности.

Металлические конструкции для лечения переломовывихов акромиального конца ключицы

Преимуществом аппаратного лечения является возможность сохранения функции конечности на все время лечения. К недостаткам можно отнести наличие ворот инфекции и возможность инфицирования в течение всего времени пребывания аппарата, необходимость строгого соблюдения асептики и антисептики, не всегда достигаемую стабильность конструкции на костях, а также сложность некоторых конструкций.

В некоторых из этих аппаратов используется эффект Грайфенштейнера: спицы проводят через клювовидный, акромиальный отросток лопатки и акромиальный конец ключицы. Все три спицы натягиваются в скобе Киршнера чем и достигается вправление. (Рис. 9-10).

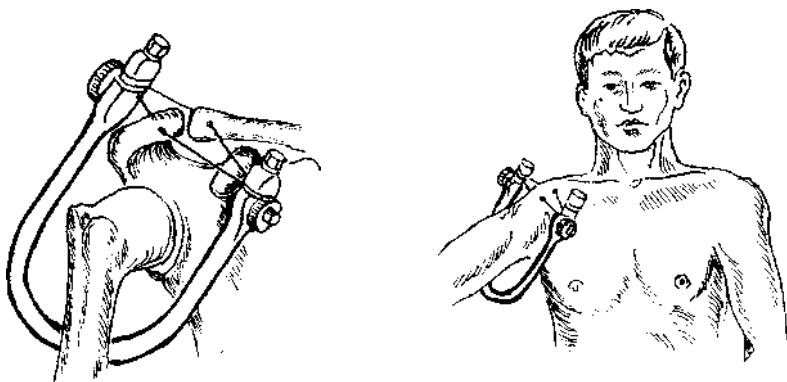


Рис. 9. Аппаратная фиксация с использованием эффекта Грайфенштейнера по методу Петрушенко

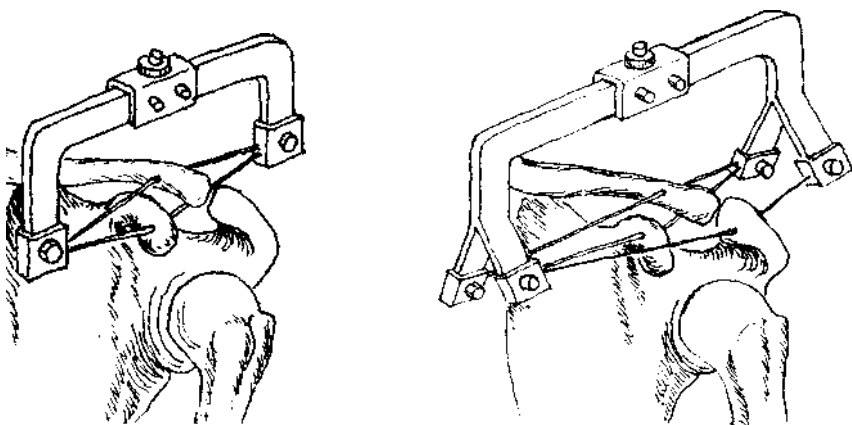


Рис. 10. Устройство Дяси́на-Хачату́рова

Ю.П.Колесников с соавт. (1982) предложил методику стабильно-функциональной фиксации ключицы пружинной тягой на принципе скелетного демпфированного вытяжения (Рис. 11).

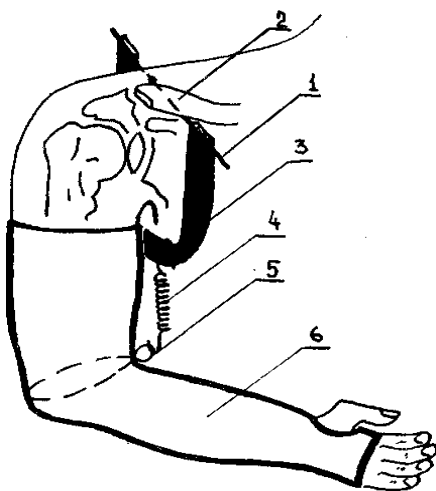


Рис. 11. Фиксация ключицы по Колесникову-

Толстая спица проведенная через акромиальный конец ключицы закрепляется в скобе Киршнера, помещенной в подмышечной впадине. Скобу посредством жесткой стальной пружины после натяжения фиксируют к кронштейну. Сила натяжения пружины от 2 до 8 кг

Применение металлических фиксаторов

Наиболее простой фиксацией является фиксация ключицы при помощи спиц. Некоторые авторы вводили спицы после открытого вправления ключицы. Для предупреждения миграции спиц использованы различные модификации. Одни авторы загигали концы спиц, другие использовали нарезные спицы и т.д.

Доминирующим осложнением после остеосинтеза акромиально-ключичного сочленения спицами являлась их миграция. Нередкими были и случаи с переломами спиц. Стремление избежать этих осложнений привело к поиску более мощных фиксаторов (Рис. 12)

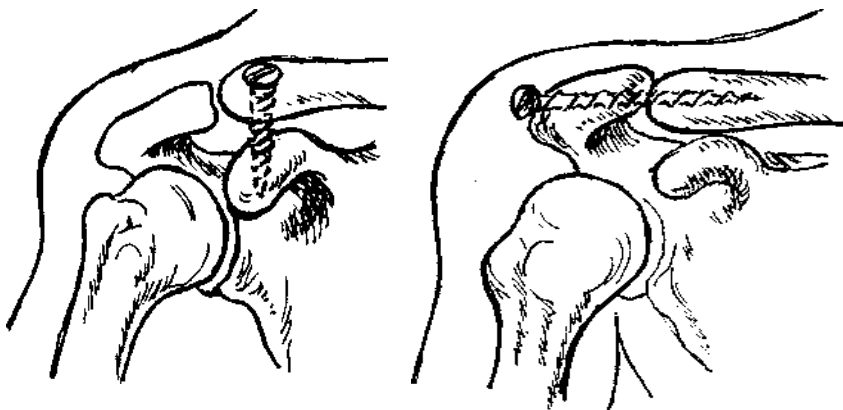


Рис. 12. Остеосинтез винтами акромиально – ключичного сочленения и наружного конца ключицы с

коракоидом лопатки

Однако незначительная толщина акромиального и клювовидного отростков не выдерживает стабильных фиксаторов. Для предупреждения прорезания фиксаторов приходится длительное время фиксировать конечность.

Из операций на связочном аппарате следует назвать операцию Bunnell, (1928) (Рис. 13)

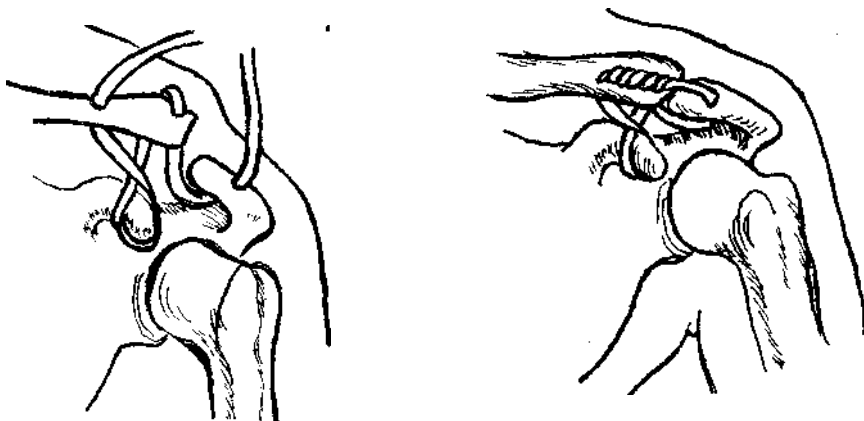


Рис. 13. Операция Беннеля.

Методика оперативного лечения принятая в клинике

Артродезирование акромиально-ключичного сочленения, широко практиковавшееся в 40 – 50 годах не принесло ожидаемого анатомического и, особенно, функционального результата. По мнению И.Л.Крупко (1974) очень трудно получить анкилоз из-за незначительных размеров суставных поверхностей и подвижности костей, связанной с дыхательными экскурсиями грудной клетки.

Не нашла широкого применения и резекция наружного конца ключицы, сопровождающаяся косметическим дефектом и функциональными нарушениями

верхней конечности.

В своей практической деятельности мы фиксировали акромиальный конец ключицы лавсановой лентой по Беннелю, спицами и лентой по Каплану, а также накостный остеосинтез крючковидной пластиной и винтами.

Накостный остеосинтез крючковидной пластиной и винтами акромиально-ключичного сочленения в различных модификациях, с использованием был доминирующим среди оперативных вмешательств при переломо-вывихах дистального конца ключицы. Операция была направлена не на создание стабилизации на время формирования первичного хрящевого регенерата и мощной рубцовой ткани в области синостоза.

Наиболее распространенным осложнением открытых методов оперативного вмешательства накостной фиксации является поломка фиксаторов.

Операция выполняется из открытого доступа Эполетным разрезом 5 – 6 см обнажается синостоз. При несвежих переломах удаляется рубцовая ткань, мешающая вправлению. Под акромиальный конец поврежденной ключицы проводится крючок пластины, далее вправление ключицы на сове ложедряется в синостоз надежно предупреждая миграцию конструкции. Разорванные связки ушиваются. Конструкция удаляется через 1,5 – 2 мес.

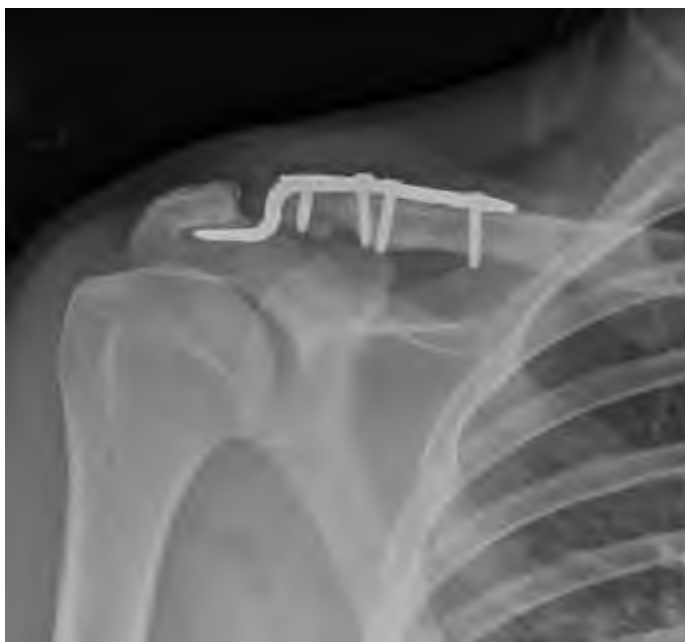

Рис. 14. Рентгенограмма акромиально – ключичного сочленения после фиксации крючковидной пластиной

При правильном подборе размера пластины, а также строгом соблюдении программы послеоперационной реабилитации можно достичь хороших и отличных результатов...

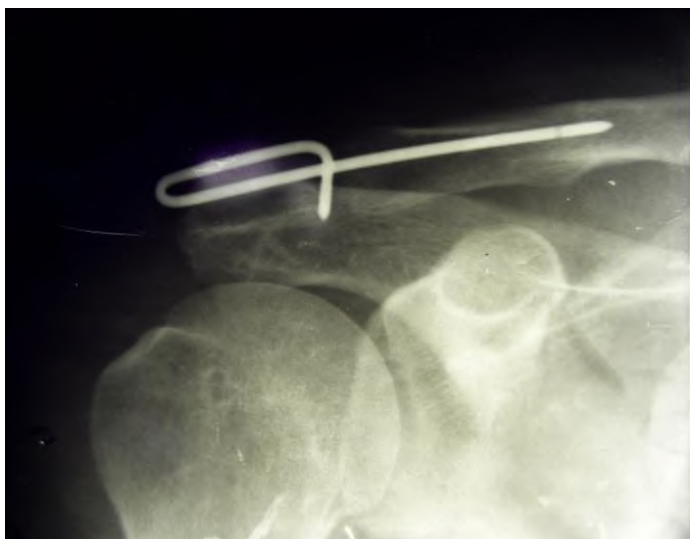


Рис. 15. Рентгенограмма трансартикулярной фиксации штифтом Богданова.

Миграция штифтов надежно предупреждается применением трансартикулярного фиксатора, дополненного сложной стягивающей петлей из проволоки.

Для остеосинтеза акромиально-ключичного сочленения сложной стягивающей петлей используется штифт с отверстием 1—1,5 мм на дистальном конце. После введения штифта через отверстие проводится проволока, электродрелем в наружном конце ключицы на расстоянии 2-3 см от её края формируется канал сечением 2 мм в сагиттальной плоскости. Проволока протягивается через канал, натягивается закруткой (Рис. 16)

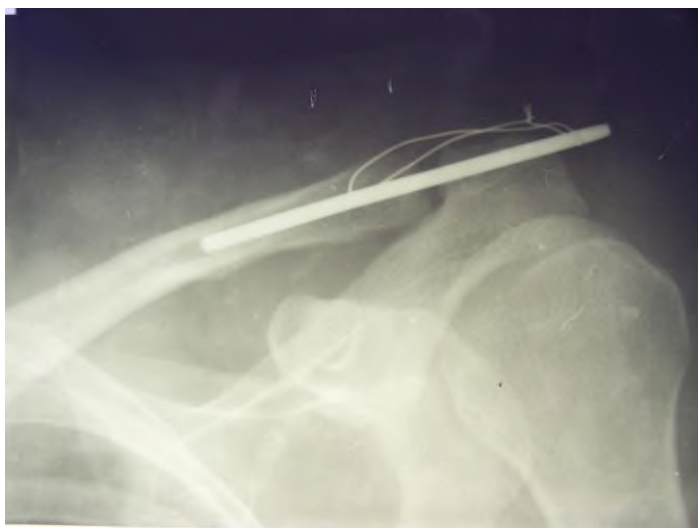


Рис. 16. Рентгенограмма акромиально-ключичного после остеосинтеза сочленения сложной стягивающей петлей.

Наблюдения с использованием в 102 случаях фиксаторов нашей модификации у 4 больных выявили миграцию. Во всех 4-х наблюдениях это осложнение было связано с разрывом проволочной петли.

Через 1,5 – 2 месяца при отсутствии болей, отека в области раны небольшим разрезом 2—3 см отгибали клюв штифта или перекусывали проволоку и без труда удаляли фиксаторы. На контрольных рентгенограммах сохранялись анатомические соотношения. Вновь сформированная рубцовая ткань стабильно удерживала синостоз.

Мы не наблюдали рентгенологической картины артродезирования синостоза. Значительная амплитуда движений акромиального конца ключицы препятствует анкилозированию сустава.

После извлечения металлических конструкций надплечья назначали легкий массаж и лечебную физкультуру.

Вывихи плеча

Плечевой сустав формируют головка плечевой кости и суставная впадина. Площади их соприкосновения невелики и составляют около 4 : 1. Капсула сустава значительных размеров. В переднее-нижнем отделе капсула прикрепляется ниже хирургической шейки, образуя подмышечный заворот карман Риделя. Последний позволяет производить движения по всем осям, включая и максимальное отведение плеча.

При вывихах плеча, а чаще при внутрисуставных переломах проксимального конца плеча кровь скапливается в завороте и формируются шварты кармана Риделя, серьезно ограничивающие функцию плечевого сустава. Поэтому для профилактики такого осложнения рекомендуется наложение торако-брахиальных повязок с отведением плеча до угла 80--90°.

Вывих плеча это стойкое разобщение сочленовных поверхностей головки плечевой кости и суставной впадины лопаточной кости в результате физического насилия или патологического процесса. О подвывихе плеча говорят в том случае если нарушена конгруэнтность, но сохраняется контакт между образующими сустав костями.

Вывихи могут быть врожденными и приобретенными. Приобретенные делятся на травматические и нетравматические. Самую большую группу более 60% составляют травматические вывихи. Это связано с несоответствием размеров шаровидной головки и плоской суставной впадины лопатки, слабостью связочного аппарата.

Различают передние вывихи плеча (подключовидный, внутриклювовидный, подмышковый), нижний (подсуставной) и задние (подакромиальный, подостный). Передние вывихи составляют - 75%, подмышковые 24% и на все остальные разновидности вывихов приходится около 1% (А.Ф.Краснов с соавт., 1995).

Механизм травмы, в основном, не прямой. Падение на отведенную руку, избыточная ротация плеча в положении передней или задней девиации.

Клиника вывиха типична. Жалобы на боли и отсутствие функции сустава, наступившие сразу же после травмы. Голова и туловище наклонены в сторону вывиха и больной удерживает здоровой рукой вывихнутую за локтевой сустав, стараясь удержать её в положении некоторого отведения, Плечевой сустав деформирован, уплощен, контуры акромиона лопатки рельефны, под акромионом заметное западение. Активные движения невозможны. Попытка пассивных движений сопровождается пружинящим сопротивлением.

Обязательным параклиническим методом исследования является рентгенография. Оказание помощи больному с вывихом плеча как на догоспитальном этапе, так и в стационаре без рентгенологического исследования следует считать врачебной ошибкой, ибо при переломо-вывихах плеча, что наблюдается нередко, можно нанести непоправимый ущерб

Лечение

Вывихнутый сегмент подлежит вправлению тотчас после установления диагноза. Большинство авторов отдают предпочтение наркозу, позволяющему быстро достичь и анестезии а релаксации мышц.

Из методов местной анестезии заслуживает внимания проводниковая анестезия плечевого сплетения по методу В.А.Мешкова (1973). Автор убедительно доказал, что

инъекционная игла в этом месте не может повредить подключичные сосуды.

Для анестезии накладывают ключевидные отросток лопатки. Иглу вводят перпендикулярно коже на границе наружной и средней трети на глубину 2,5 – 3,5 см (в зависимости от подкожножирового слоя) и вводят 20 мл 2% или 40 мл 1% новокаина.

Опыт наших наблюдений убеждает нас в том, что предпочтительнее вправлять вывихи под внутривенным наркозом, так как у трети больных после местной и проводниковой анестезии приходится прибегать к наркозу.

Наиболее известным является способ Кохера (1870). Этапы вправления вывиха плеча по способу Кохера. (Рис. 17).

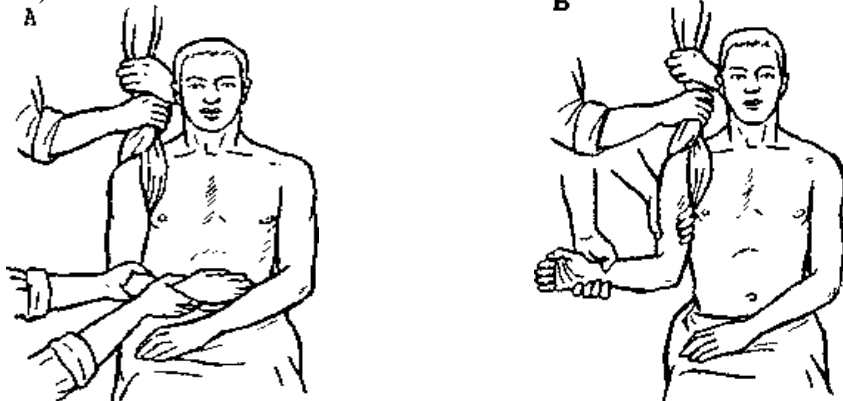


Рис. 17. Этапы вправления по Кохеру.

Больной сидит на стуле, Ассистент полотенцем в виде восьмерки охватывает плечевой сустав и осуществляет тракцию вверх. Врач одноименной рукой захватывает локтевой изгиб сверху. Второй рукой удерживает лучезапястный сустав, сгибая локтевой сустав под прямым углом.

Первым этапом осуществляется вытяжение по оси конечности и, преодолевая пружинящее сопротивление плеча, приведение плеча к туловищу.

Вторым этапом производят ротацию плеча кнаружи до тех пор, чтобы ось предплечья совпадала с горизонтальной осью тела

Третьим этапом - не меняя достигнутого положения и тяги, перемещают локтевой сустав кпереди и кнутри, приближая его к средней линии тела. (Рис. 18)

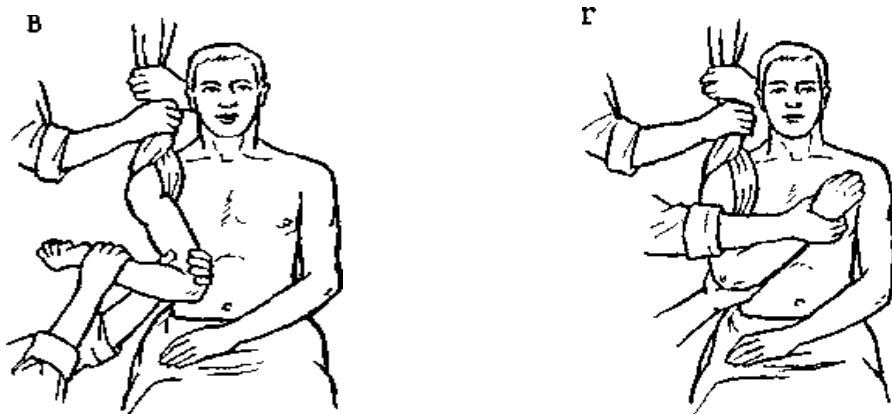


Рис. 18. Продолжение вправления по способу Кохера.

Четвёртым этапом производят внутреннюю ротацию плеча за предплечье, забрасывая кисть на здоровое надплечье. Способ Кохера считается самым травматичным и желательно его применять у лиц молодого возраста. У людей пожилого и старческого возраста в связи с сопутствующим синильным остеопорозом и ломкостью костей показания к его применению ограничены.

Самой многочисленной является группа методов, основанная на вправлении вывиха вытяжением. В этой

группе наиболее древним является способ Гиппократ (IV век до нашей эры) (Рис. 19).

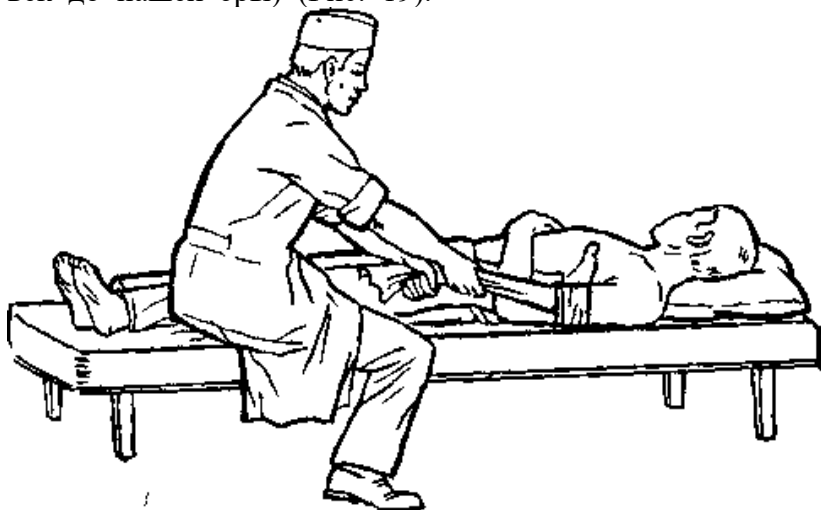
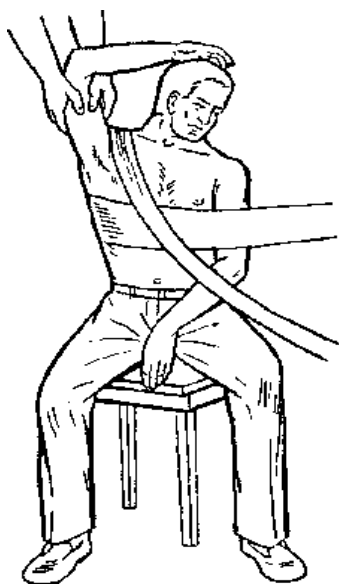


Рис. 19. Вправление плеча по способу Гиппократ.

Положение больного горизонтальное: на кушетке или на столе. Врач помещает пятку разутой стопы (одноименной с вывихнутой рукой больного) в подмышечную область. Осуществляется тяга за кисть по длиннику конечности с одновременным приведением плеча и давлением пяткой на головку плеча кнаружи и кверху.



Способ Е.О.Мухина. Рис. 20
Больной лежит на спине или сидит на стуле. Вывихнутый сустав охватывается сзади свернутой простыней, концы которой перекрещиваются на груди больного.

Простыня используется для противотяги. Врач плавно, с нарастающей силой осуществляет тракцию за плечо больного отводя его и совершая ротационные движения

Наиболее физиологичным и атравматичным в этой группе является способ Ю.Ю.Джанелидзе (1922). Сущность метода заключается в расслаблении мышц вытяжением, силой тяжести вывихнутой конечности. (Рис. 21)

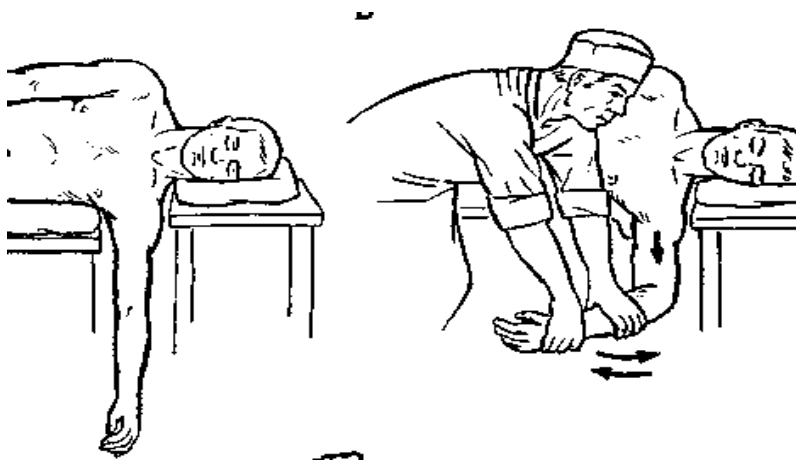


Рис. 21. Этапы вправления по Джанелидзе.

Больного укладывают на бок на перевязочный стол с таким расчетом, чтобы вывихнутая рука свисала через край стола. Под голову ставят высокую тумбочку.

Наступает расслабление мышц. Осуществляя тракцию за согнутое под прямым углом предплечье врач производит ротационные движения кнаружи и кнутри. Происходит вправление.

Способ В.Д Чаклина. (1964). Больного укладывают на спину. Хирург, захватив верхнюю треть предплечья, согнутого под прямым углом локтевого сустава, отводит вывихнутую руку и осуществляет тракцию по оси плеча. Другой рукой, введенной в подмышечную впадину давит на головку плеча, выталкивая её к вертлужной впадине. (Рис. 22)

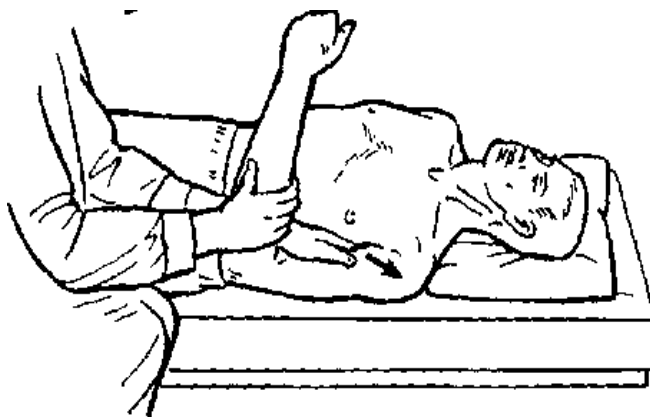


Рис 22. Вправление плеча по способу Чаклина.

Способ В.А.Мешкова (1973). Считается наименее травматичным и показан при устранении передних и нижних вывихов. Вправление производится под проводниковой анестезией в положении больного на спине. Помощник отводит вывихнутую руку вверх под углом 120° – 130° , и удерживает её в таком положении в течении 10—15 минут для расслабления мышц. Хирург одновременно создает противоупор надавливая на акромион, а второй рукой выталкивает головку плеча из подмышечной впадины кверху и кзади при передних вывихах и только кверху при нижних (рис. 23)

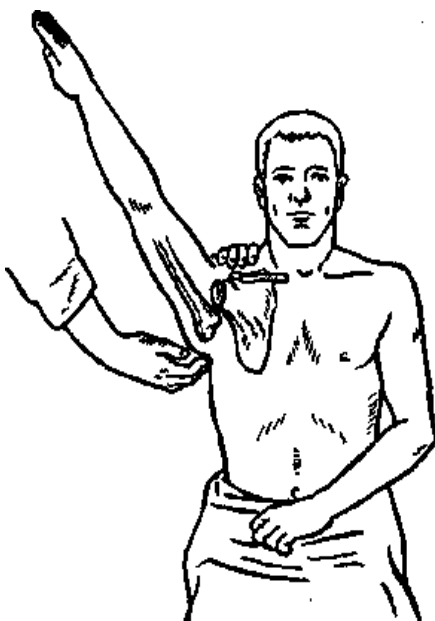


Рис. 23. Вправление вывиха плеча по способу Мешкова

Приведенное многообразие устранения вывихов плеча значительно отличается друг от друга как техникой исполнения, так и травматичностью. Но любой из них может быть использован для восстановления анатомических соотношений сустава. Многое зависит от того в какой степени хирург овладел тем или другим методом вправления. Предпочтение следует отдавать щадящим, малотравматичным. Таким требованиям в большей степени отвечают методы Джанелидзе, Мешкова, Чаклина, Гиппократы.

Невправимые вывихи подлежат оперативному лечению. Производится артротомия плечевого сустава,

ликвидируются препятствия, головка плеча вправляется в суставную впадину.

Независимо от метода вправления конечность фиксируется гипсовой лонгетой по Турнеру от здорового надплечья до головок пястных костей. Срок иммобилизации до 4 недель у молодых людей, у лиц старшего возраста - до 3-х недель. У больных старческого возраста, состояние которыхотягощено сопутствующими заболеваниями на 2 недели конечность фиксируется косыночной повязкой.

После снятия внешней иммобилизации назначают ЛФК для плечевого сустава, комплекс активных, пассивных и круговых движений. Трудоспособность восстанавливается через 4-6 недель.

Вывихи предплечья

Вывихи предплечья составляют 18—27% всех вывихов. В локтевом суставе вывихиваются или обе кости одновременно, или же изолировано лучевая и локтевая. Различают:

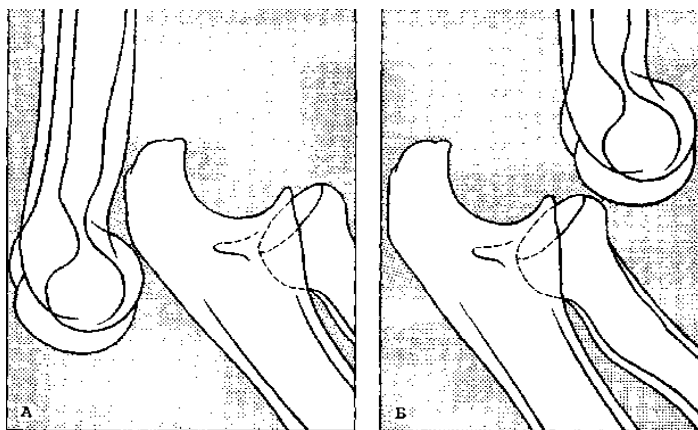


Рис. 24. Передний и задний вывихи предплечья

1. Вывих обеих костей кзади, кпереди (рис. 24), кнаружи и кнутри и расходящийся вывих

Около 90% всех вывихов в локтевом суставе составляют вывихи обеих костей предплечья кзади. Механизм травмы не прямой: падение на вытянутую руку при переразогнутом локтевом суставе.

Беспокоят боль и нарушение движений в суставе. Сустав деформирован, контуры его изменены. На задней поверхности под кожей пальпируется локтевой отросток. Треугольник Гютера неравнобедренный. Предплечье укорочено. Пружинящее сопротивление попыткам любых движений.

Рентгенограммы в двух проекциях уточняют диагноз. Суставные поверхности плеча и предплечья разобщены.

Вправление предплечья чаще производится под местным обезболиванием (рис. 25).

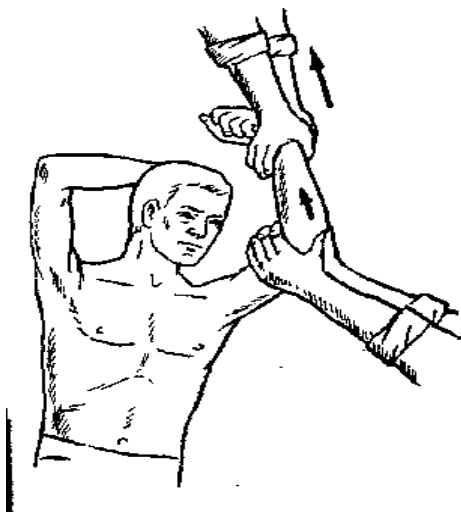


Рис 25. Вправление заднего вывиха предплечья.

Руку отводят и слегка разгибают в локтевом суставе. Хирург охватывает плечо двумя руками так, чтобы большие пальцы лежали на локтевом отростке (рис. 26). Помощник удерживает кисть. Производят вытяжение по оси предплечья, а врач давлением больших пальцев сдвигает кпереди локтевой отросток и связанную с ним

головку лучевой кости.. Как только предплечье вправляется появляются свободные движения, боль исчезает и больные облегченно вздыхают.

Подвывих головки лучевой кости у детей

Наиболее часто встречается в возрасте от 1 года до 4-х лет. Механизм травмы - тракция по оси выпрямленной конечности. Чаще всего наблюдается тогда, когда взрослые, стараясь предотвратить падение удерживают на весу тело ребенка.. При этом головка лучевой кости смещается вентрально.

Ребенок плачет локализует боль в области головки лучевой кости, предплечье пронировано. Движения из-за сильных болей невозможны (рис. 25).

Рентгенологические исследования неинформативны. Подвывих удерживается сместившейся суставной капсулой и кольцевидной связкой.

Вправление подвывиха достигается сравнительно легко. Осуществляется тракция предплечья по оси, супинация с одновременным надавливанием большим пальцем на головку луча и сгибанием в локтевом суставе.

Вправление подвывиха производится без обезболивания. После вправления конечность подвешивают на косыночной повязке.

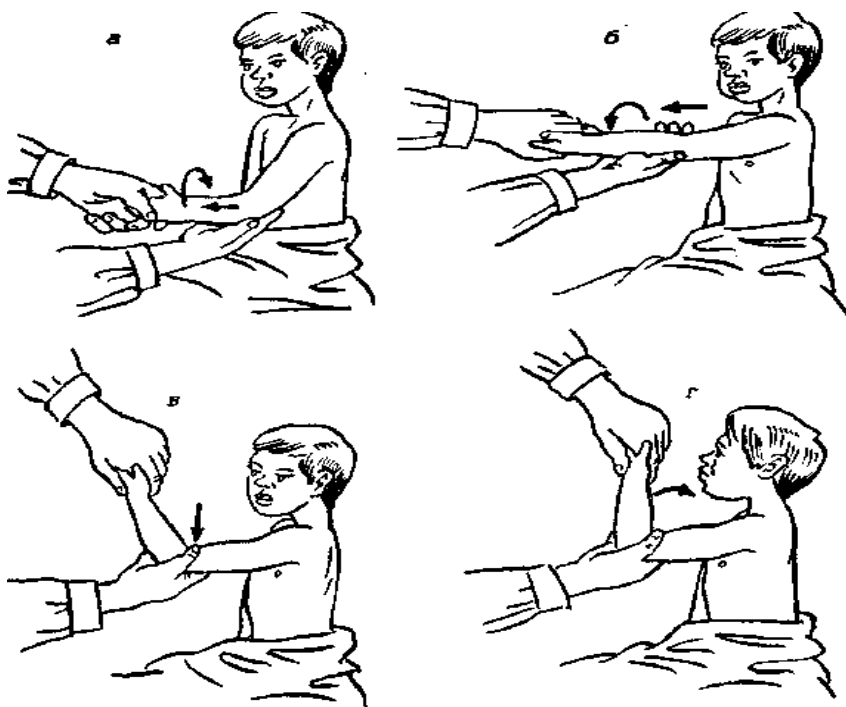


Рис. 25. Этапы вправления подвывиха головки
лучевой кости у детей.

Вывихи бедра

Травматические вывихи бедра составляют до 7% из общего числа вывихов. Как правило это следствие высокоэнергетических травм: ДТП, кататравма и т.д.

В зависимости от приложения силы головка бедра может смещаться кзади и кпереди от вертлужной впадины. Выделяют четыре основных видов вывихов бедра: 1) задневерхний – подвздошный вывих бедра; 2) задненижний – седалищный вывих; 3) передневерхний - надлонный вывих; 4) передненижний – запирательный вывиха.

По частоте подвздошный вывих занимает одно из первых мест. (85%).

При подвздошном вывихе бедро согнуто, приведено и ротировано кнутри. Выражено функциональное укорочение конечности. Большой вертел располагается выше линии Розер- Нелатона. Под мягкими тканями в ягодичной области пальпируется головка бедренной кости.

При седалищном вывихе бедро значительно согнуто, менее ротировано внутрь и приведено. Головка бедра прощупывается книзу от вертлужной впадины.

При надлонном вывихе конечность разогнута, отведена и ротирована кнаружи. При пальпации головка определяется под пупартовой связкой (рис. 26).

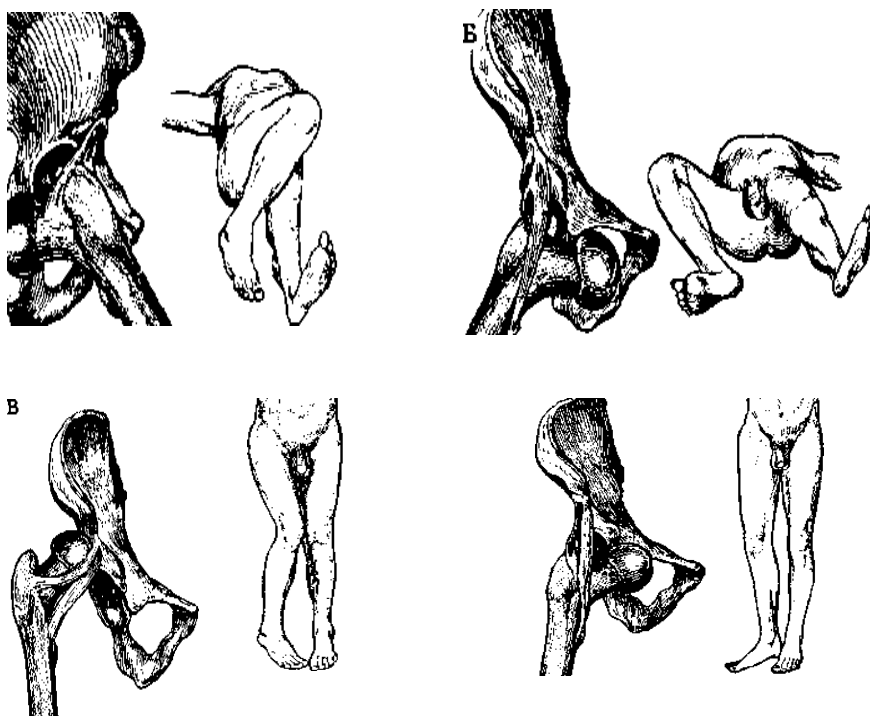


Рис. 26. Виды вывихов бедра и положение нижней

конечности при них

- а) подвздошный; б) седалищный;
- в) запираательный; г) надлонный.

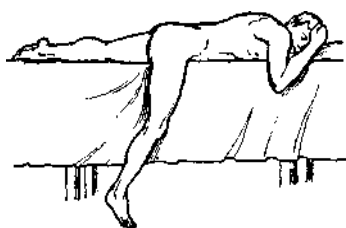
Окончательный диагноз выводится после рентгенографии. Вывих бедра это тяжелое страдание и нуждается в незамедлительном вправлении. Обезболивание общее. Но в исключительных случаях местная анестезия. В полость сустава вводят 30-40 мл 1% новокаина, введя предварительно 2,0 омнопона.

Среди всех способов вправления вывихов бедра наибольшее распространение получили способы Кохера и Джанелидзе. Способ Кохера предпочтителен при передних вывихах.

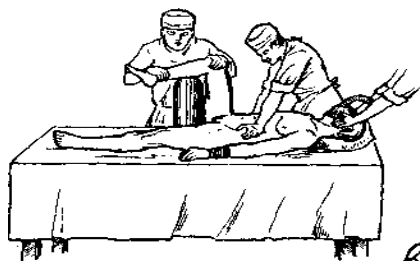
Способ Кохера. Больного укладывают на пол на спину. Ассистент фиксирует двумя руками таз больного. Хирург сгибает конечность в тазобедренном и коленном суставах до прямого угла и с нарастающим усилием производит тракцию по оси бедра в течение 15 – 20 минут. Способ Кохера требует значительной физической силы и эту манипуляцию можно значительно облегчить если согнутое под прямым углом колено хирурга подвести в подколенную ямку больного. Захватив голень в надлодыжечной области и используя её как рычаг хирург производит вытяжение по оси бедра одновременно совершая ротацию кнаружи и отведение бедра

Некоторые авторы считают неудобным вправление бедра в положении на полу. В этих случаях можно производить вправление в положении стоя рядом с больным, лежащим на перевязочном столе

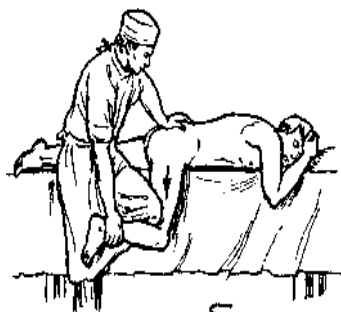
Хирург становится спиной к больному. Вывихнутая конечность кладется подколенной ямкой на плечо и, захватив голень за надлодыжечную область использует её как рычаг по аналогии с предыдущим способом (рис. 27).



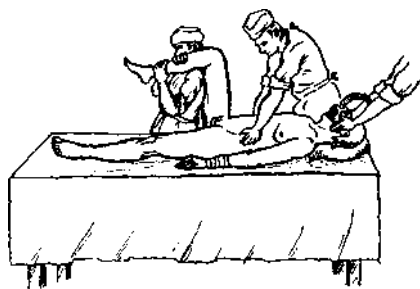
а



б



в



г

Рис. 27. Этапы устранения вывиха бедра по Джанелидзе (а, б) и модифицированным способом Кохера (в, г)

Способ Ю.Ю.Джанелидзе. Больного укладывают на стол на живот таким образом, чтобы вывихнутая нога свисала со стола. Через 15-20 минут под тяжестью конечности наступает релаксация мышц. Поврежденную ногу сгибают в тазобедренном и коленном суставах под углом 90° и несколько отводят. Хирург захватывает дистальный отдел голени (рис. 27 а, б) и своим коленом надавливает на подколенную область, усиливая тракцию по оси бедра. Вправление вывиха бедра происходит с характерным щелчком. Боль прекращается и пружинящее сопротивление пропадает

В последующем на 3-4 недели накладывают вытяжение /можно манжеточное/ с грузом 1 – 2 кг или заднюю гипсовую лонгету. После устранения иммобилизации ходьба на костылях 8 – 10 недель из-за опасности развития аваскулярного некроза головки бедра.

Гипсовая повязка на догоспитальном этапе

Трудно переоценить значение гипсовой повязки в наши дни в ортопедии, травматологии, неврологии и хирургии. Нападки на гипсовую повязку, имевшие место в конце прошлого столетия, были связаны с неудачами и тяжелыми осложнениями со стороны тех, кто не имел опыта использования её.

Н.И.Пирогов писал: « Неправедливо приписывать развитие острого отека давлению самой гипсовой повязки: это может случиться только там, где она поручается неискусным рукам». Неумелое обращение с гипсом, грубая техника, использование циркулярных гипсовых повязок при свежих переломах, отсутствие достаточного опыта вот те причины, которые приводят к различного рода осложнениям. Г.И.Турнер отмечал, « ... что в неопытных руках хирурга мы часто видим грубые, тяжелые футляры, которые причиняют неисправимый вред

Гипсовая повязка выдержала серьёзный экзамен и во время Великой Отечественной войны. Опыт применения гипсовых повязок на войне показал, что у него нет конкурента.

В последние годы появились полимерные материалы для изготовления ортезов. В нашей стране таким материалом является «Поливик». При острой травме эти полимеры не могут конкурировать с быстротвердеющим гипсом.

Не каждый медицинский работник хирургического профиля может наложить гипсовую повязку, которая удовлетворяла лечебным, гигиеническим и эстетическим

качествам. Надо знать технику заготовки материала, изучить все виды гипсовых повязок, показания и противопоказания к той или иной повязке.

Данное пособие поможет студентам IV – V – VI курсов, интернам и молодым ортопедам травматологам избежать осложнений, связанных с гипсовой повязкой на догоспитальном этапе лечения

Для хирургических и ортопедических целей применяется «жженный гипс» ($\text{CaSO}_4 \cdot \text{H}_2\text{O}$). Обжигается гипс в печах при температуре $110 - 120^\circ$ при более высокой температуре обжина гипс превращается в ангидрид (CaSO_4 - «мертвый гипс»).

Соединение гипса с водой сопровождается выделением тепла и увеличением объема. Медицинский гипс затвердевает через 5 – 10 минут. При высокой температуре воды гипс твердеет быстрее. Температура воды 15° является оптимальной для замачивания гипса.

Гипс гигроскопичен. Он жадно впитывает воду, потерянную при прокаливании и со временем, если он хранится на открытом воздухе может полностью утратить свою способность к кристаллизации. Поэтому, каждый раз перед употреблением производят пробы на его качество.

Нередко на аптечный склад поступает партиями по несколько тонн отсыревшего, непригодного для использования гипса /гипсовых бинтов/. В присутствии поставщика нами проводятся пробы на качество и партия гипса выбраковывается. Процедура эта сопровождается негодованием поставщиков и взаимными претензиями.

Существует несколько проб на качество гипса:

1. Если взять гипсовую муку в руку и сжать в кулаке, то при хорошем качестве гипса, большая часть гипса просочиться сквозь пальцы.
2. При смешивании равных частей гипса и воды образуется кашицеобразная масса, затвердевающая через 2-3 минуты; при некачественном гипсе это время растягивается на 10-15 минут;

3. Гипсовый шарик, брошенный на пол с высоты 1 м при качественном гипсе не рассыпается.

Для того, чтобы сохранить кристаллизационные свойства гипса, необходимо хранить его в металлических банках, целлофановых мешках, в сухом месте с постоянной температурой в течение года.

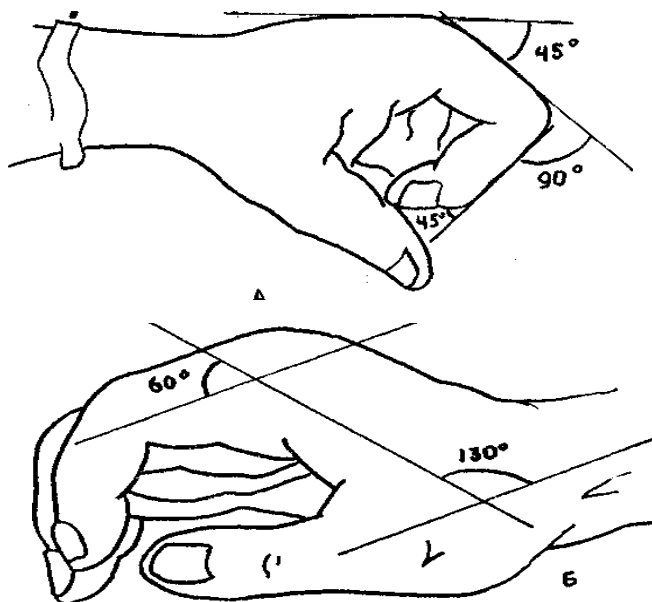
В последние годы все чаще поставляются готовые гипсовые бинты, упакованные в целлофановые оболочки и хранятся в металлических биксах или картонных ящиках.

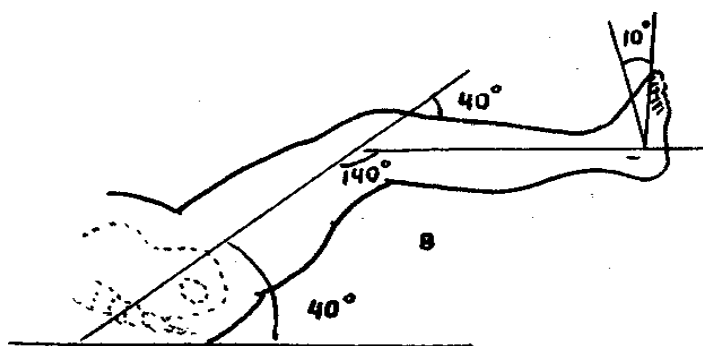
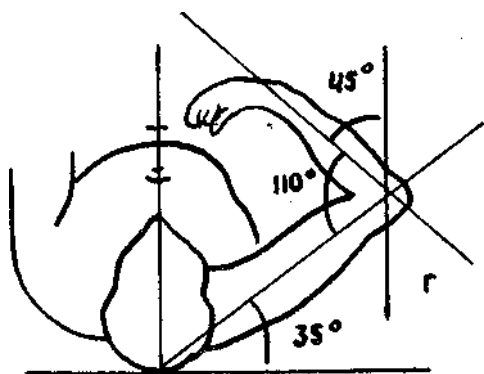
Гипс свободно пропускает рентгеновские лучи и это исключительное свойство гипса широко используется для изучения характера смещения костных отломков

Правила наложения гипсовой повязки

1. Гипсовая повязка накладывается с участием врача, производящего операцию, вправление вывиха, перелома и т. д.

2. Конечности придается средне-физиологическое положение (рис. 28)





3. При наложении больших повязок используется подстилка из ватного бинта. На конечность одевают чулок или трубчатый бинт.

4. В местах наибольшего давления наблюдаются пролежни. С целью профилактики накладывают ватно-марлевые подкладки, «бублики».

5. Циркулярные гипсовые повязки накладывают идя от периферии к центру /венозный стаз!/.

6. При наложении циркулярных гипсовых повязок при свежих повреждениях необходимо тут же после наложения

рассечь её по всей длине во избежание «ишемической контрактуры».

7. Направление тура бинта должно быть спиральным, чтобы каждый последующий тур наполовину покрывал предыдущий.

8. Каждый тур бинта необходимо моделировать (разглаживать). Особенно это важно в местах где контурируют кости (пяточная кость, лодыжки, надколенник, большой вертел, крестец, гребни и ости подвздошных костей и т.д.)

9. Во избежание вмятин от пальцев ассистентов гипс поддерживают всей ладонью.

10. В местах, где чаще всего гипсовая повязка 3 ломается, производится её укрепление дополнительными лонгетами или турами гипсового бинта (тазобедренный, коленный, голеностопный, плечевой суставы).

11. По неокрепшему, сырому гипсу фламастером делают запись о времени наложения гипса и дате снятия и рисуют схему перелома по данным рентгенограмм.

Виды гипсовых повязок

Лонгетная гипсовая повязка (рис. 29) представляет пласт из 6-8 слоев гипсового бинта и обхватывает 2/3 поверхности конечности. В основном она накладывается на заднюю поверхность иммобилизируемой конечности. Чаще всего используется в амбулаторной практике при свежих переломах без смещения, при воспалительных заболеваниях, в детской травматологической практике. Область применения - дистальные отделы верхних и нижних конечностей.

Гипсовые шины в отличие от лонгет могут быть заготовлены накануне и использованы в любой обстановке. Гипсовые шины съёмные готовятся по выкройке. Широко используются на этапах медицинской эвакуации. Срок их

использования можно значительно продлить если покрыть водозащитными средствами.




Рис. 29. Съёмная волярная гипсовая лонгета, фиксированная бинтами.

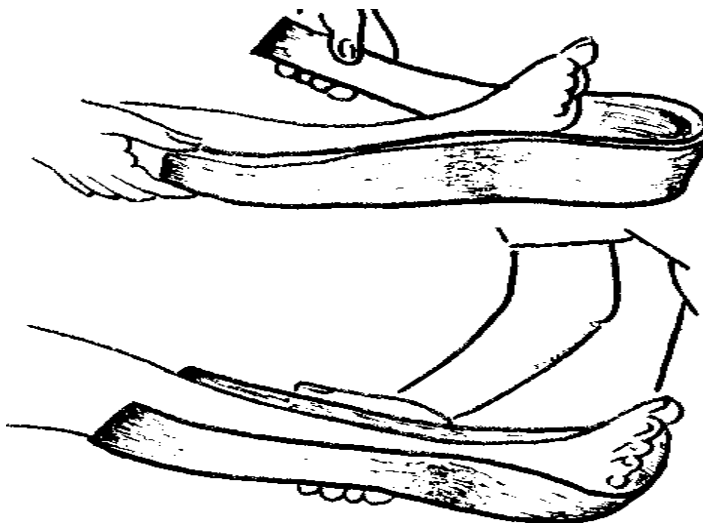


Рис. 30. Наложение U-образной гипсовой лонгеты при лодыжечных переломах.

Циркулярная гипсовая повязка (рис 31) закрывает всю поверхность сегмента, туловища по окружности. При этом пальцы остаются свободными для контроля и своевременного предупреждения осложнений, связанных со

сдавлением тканей и развитием ишемии конечности. Циркулярная гипсовая повязка, как правило, с ватно-марлевой подстилкой, особенно у детей

Гипсовый тунор (32) - это укороченная снизу циркулярная гипсовая повязка. Кисть и стопа при любом варианте тунора остаются свободными. Туноры при зашнуровывании обеих половин превращаются в съёмные

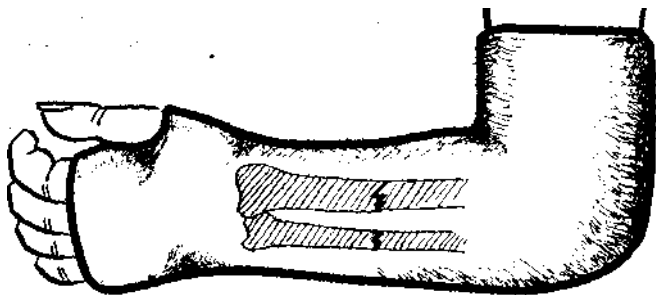


Рис. 31. Циркулярная гипсовая повязка на верхней конечности при переломах костей предплечья.



А



Б

Рис. 32. Гипсовый тугор на нижней конечности. А - несъёмный; Б - съёмный с застежками

Мостовидная гипсовая повязка (рис., 33) применяется в тех случаях, когда наряду с костно-травматическим повреждением имеются раны, свищи, нуждающиеся в ежедневном контроле (перевязках, в местном лечении и т.д) Она состоит из трех частей: тазового пояса с гильзой на здоровое бедро, циркулярной гипсовой повязки на больную конечность и нескольких мостиков из металла.

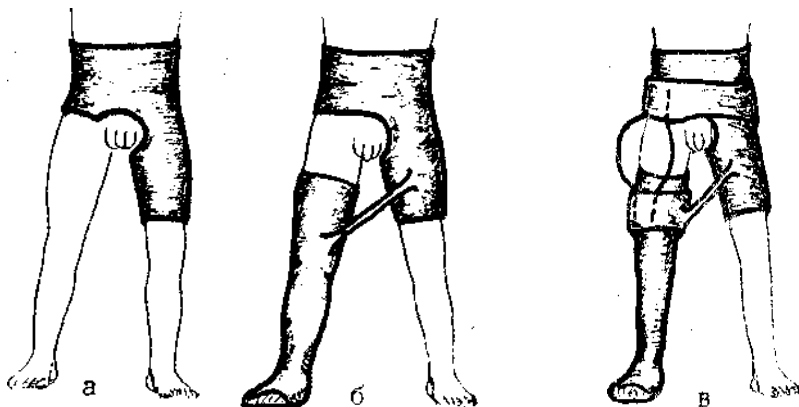


Рис. 33. Мостовидная гипсовая повязка:

а - наложен гипсовый пояс с гильзой на здоровое бедро;

б - на больную ногу наложена циркулярная гипсовая повязка;

в - металлические мостики уложены и фиксированы к поясу и к циркулярной повязке.

Деротационный «сапожок» (рис. 34)

применяется у больных пожилого и старческого возраста при наличии тяжелых сопутствующих заболеваний со стороны сердечно-сосудистой, дыхательной и других систем при наличии абсолютных противопоказаний к остеосинтезу при шеечных и вертельных переломах. Это, так называемый «функциональный метод». Сапожок со стабилизатором устраняет ротационные движения, уменьшает боль, но ценой полной потери функции конечности при шеечных переломах

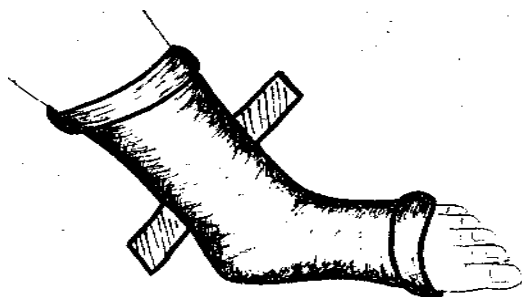


Рис. 34. Деротационный гипсовый сапожок

Переломы дистального отдела голени

Переломы лодыжек составляют более 50% переломов голени. Каждый шестой больной с костно-травматическими повреждениями, обратившийся в городской травмпункт имел травму этой области. Подавляющее большинство этих больных лечатся в травмпунктах, травмакабинетах. Стационарное лечение показано у больных с осложненными переломами дистального конца голени.

Врачебная помощь при переломах в области голеностопного сустава на догоспитальном этапе сводится к обезболиванию места перелома, одномоментной

репозиции и наложению U - образной и задней гипсовой лонгеты.

По характеру воздействия травмирующей силы и наблюдаемым изменениям в голеностопном суставе выделяют две группы лодыжечных переломов - супинационные и пронационные (рис 35 -36).

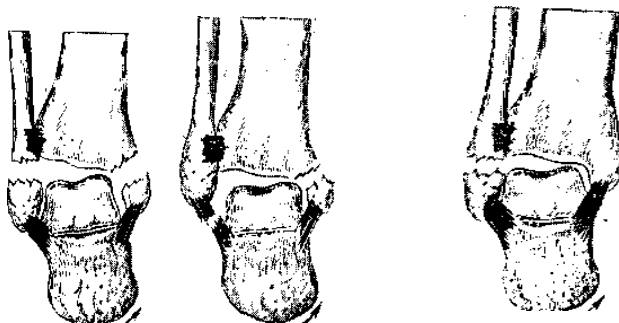


Рис. 35. Супинационные переломы.

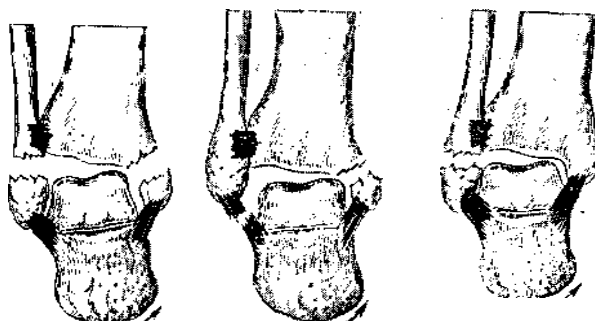


Рис. 36. Пронационные переломы.

При супинационных переломах стопа смещается кнутри, при пронационных - кнаружи. Каждый из них может быть завершенным и незавершенным, но на начальном этапе изучения считаем нецелесообразным дифференцировать по степени завершенности перелома.

При супинационном переломе стопа подворачивается кнутри пяточно-малоберцовая связка натягивается или

рвётся, что приводит к отрыву латеральной лодыжки. Продолжающееся действие силы смещает таранную кость и откалывает внутреннюю лодыжку, нередко с краем большеберцовой кости. Стопа смещается кнутри, происходит вывих или подвывих.

Если супинация происходит при внезапном сгибании или разгибании стопы, то происходит отрыв переднего или заднего края большеберцовой кости и сопровождается подвывихом стопы кзади или кпереди. (перелом Потта-Десто)

При пронационном переломе стопа подворачивается кнаружи, натягивается дельтовидная связка, отрывается медиальная лодыжка. Продолжающаяся сила воздействия приводит к перелому латеральной лодыжки или к разрыву межберцового синдесмоза, но при сохранной латеральной лодыжки. Дальнейшее воздействие силы на малоберцовую кость, не фиксированную синдесмозом, ведет к её перелому на уровне 5-7 см выше края лодыжки

При пронационных переломах возможны изолированные повреждения дистального конца берцовых костей и связочного аппарата. К наиболее часто встречающимся изолированным переломам относятся:

а). Перелом внутренней лодыжки без смещения отломков;

б) Перелом наружной лодыжки без смещения отломков;

в) Перелом внутренней и наружной лодыжек без смещения отломков;

г) Повреждение дельтовидной связки;

д) Изолированное повреждение межберцового синдесмоза.

Рентгенологическое исследование подтверждает характер и объём костных повреждений.

Возникают трудности при диагностике разрыва межберцового синдесмоза. Для дифференциальной диагностики используют как стандартные / фас и

профиль/, так и косые трехчетвертные укладки с ротацией голени кнутри на 20° .

Объём оказываемой помощи при лодыжечных переломах зависит от характера и объёма повреждений как мягких тканей, так и костей.

Так, при разрывах связочного аппарата накладывают глубокую гипсовую шину на 3 недели в положении стопы под углом 90° .

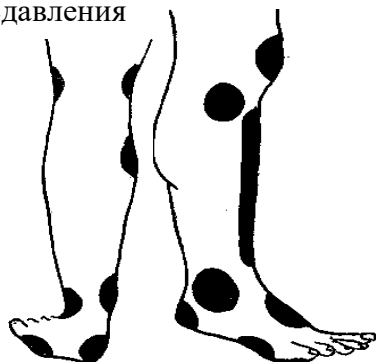При переломах лодыжек с разрывом связочного аппарата и подвывихом стопы производят одномоментную репозицию и при удавшейся репозиции, по данным рентгенограмм, накладывают глубокую гипсовую шину в зависимости от типа перелома.

Так, при супинационном переломе большого укладывают на стол, сгибают ногу под углом 90° , чтобы исключить напряжение сгибателей. Производится местная анестезия 0,5% раствором новокаина, лидокаина 30-40 мл в полость голеностопного сустава. Ассистент удерживает ногу в заданном положении, а хирург обхватывает двумя руками стопу и тянет на себя, отклоняя её кнаружи. Накладывается глубокая гипсовая шина.

При пронационных переломах смещение устраняется так же под местной анестезией, коленный и голеностопный суставы согнуты под углом 90° . Тяга по оси голени сопровождается ротационными движениями, сдавлением лодыжек и смещением стопы кнутри. В достигнутом положении стопа удерживается глубокой гипсовой шиной.

При неудавшейся одномоментной репозиции в стационаре накладывается скелетное вытяжение за пяточную кость с грузом 4 – 5 кг.

Во избежание пролежней от сдавления гипсовой повязкой необходимо тщательное моделирование гипсовых бинтов в области лодыжек, пятки и свода стопы (рис. 37)



Оперативное лечение. Не всегда закрытая репозиция лодыжечных переломов на догоспитальном этапе завершается успехом. Наибольшего внимания заслуживают те переломы, которые сопровождаются разрывом межберцового синдесмоза.

Значительные трудности представляют репонирование лодыжечных переломов с отрывом переднего или заднего края большеберцовой кости с сопутствующим передним задним или полным вывихом стопы. Смещенный проксимально передний или задний края большеберцовой кости подлежат низведению до уровня суставной поверхности.

Многообразие используемых способов фиксации переломов дистального конца берцовых костей говорит скорее о недостатках того или иного способа, чем о совершенстве.

В некоторых из этих методик использовался эффект Грайфенштейнера: спицы с опорными площадками проводят в надлодыжечной области навстречу друг к другу и натягивают в скобе, сближая берцовые кости, восстанавливая «П» - образную щель голеностопного сустава; достаточно широко используются компрессионно – дистракционные аппараты с приставками, спонгиозные винты, интрамедуллярные штифты Богданова, болты-стяжки.

Иллюстрации собственных наблюдений.

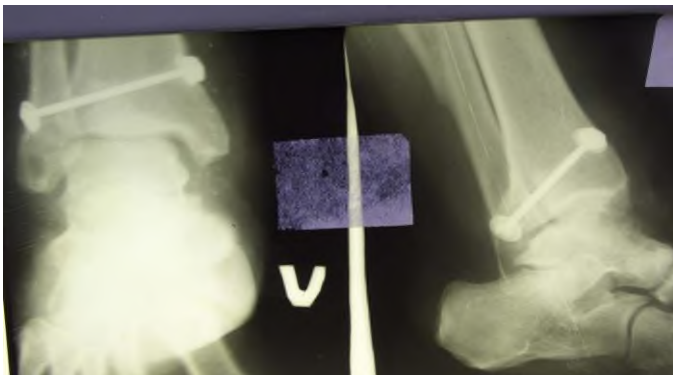


Рис. 39. Перелом Дюпюитрена после остеосинтеза
болтом- стяжкой

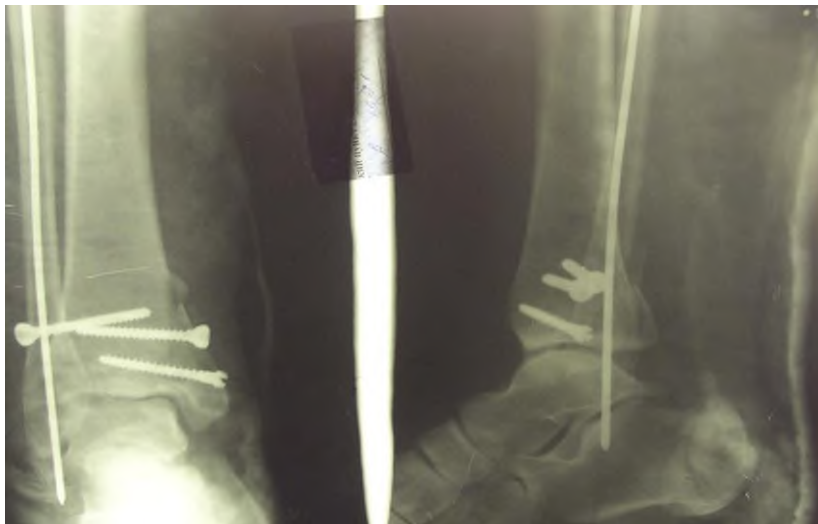

Рис. 40. Трехлодыжечный перелом с отрывом задне-
внутреннего большеберцовой кости.
Интрамедуллярный остеосинтез малоберцовой
кости с фиксацией лодыжки и заднего края
большеберцовой кости винтами. Спонгиозные винты
устойчиво фиксируют медиальную лодыжку, задний
край большеберцовой кости. Межберцовый диастаз
устранен интрамедуллярным остеосинтезом
малоберцовой кости и спонгиозным винтом,
введенным через малоберцовую кость в
большеберцовую.

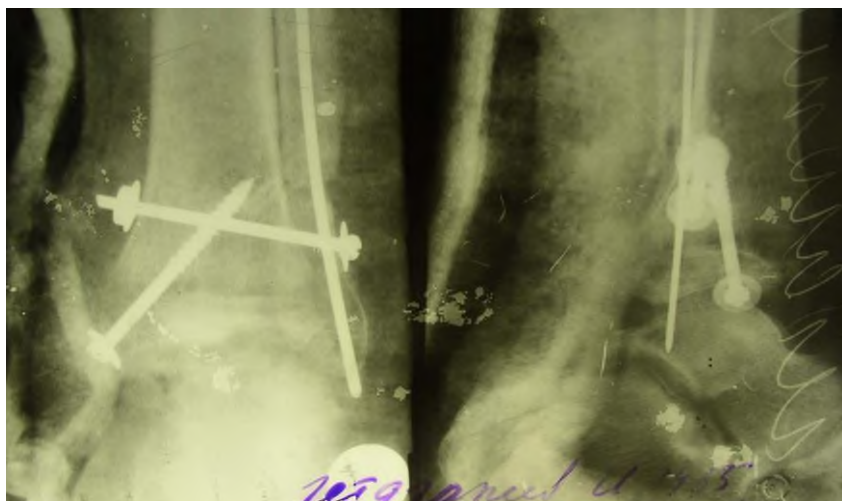

Рис. 41. Двухлодыжечный перелом с разрывом межберцового синдесмоза. Состояние после операции остеосинтеза малоберцовой кости, болт-стяжка и спонгиозный винт.

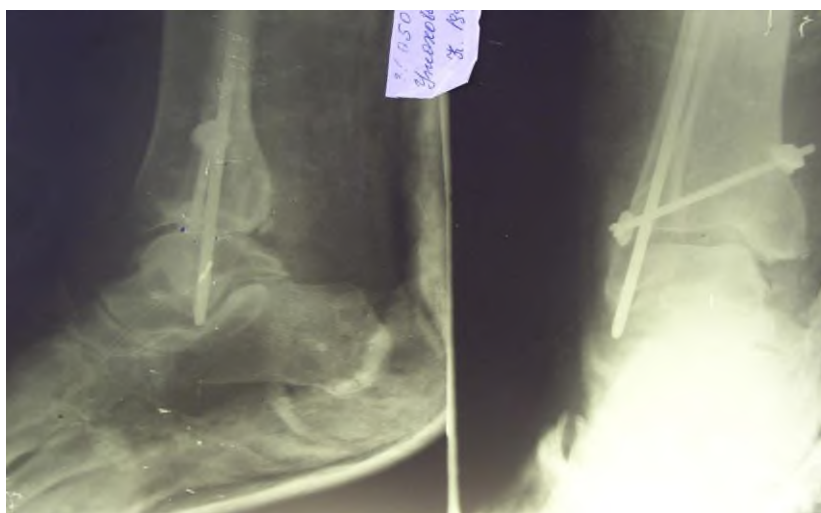

Рис. 42. Остеосинтез 2-х лодыжечного перелома

Заключение

Круглосуточные городские травмпункты и травматологические кабинеты при правильной организации труда способны взять на себя до 80 – 85% амбулаторной травмы опорно-двигательной системы. Почти все больные, выписанные из травматологического стационара, заканчивают свое лечение в травмпунктах.

Объём оказываемой помощи регламентирован территориальной программой обязательного медицинского страхования.

Для обеспечения высококвалифицированной и своевременной диагностики опорно-двигательной системы требуется бесперебойная работа вспомогательных кабинетов, включая воскресные и праздничные дни.

При планировании работы травмпункта необходимо учитывать круглосуточную работу рентгенкабинета, включая и праздничные дни. Необходимо исходить из того, что в рентгеновском обследовании нуждаются 30% пострадавших; при переломах и вывихах 100%, при ушибах, растяжениях и прочих травмах - 10%

Послеоперационные осложнения на догоспитальном этапе, при проведении оперативных вмешательств травмпункте, травмкабинете не превышают 2, 2,5%, Аналогичные показатели и по данным стационара. Травмпункт, оказавший первую медицинскую помощь пострадавшему продолжает наблюдение до полного выздоровления.

Четко налаженная работа стационара и амбулаторного звена с учетом приемственности, с календарным графиком консультаций травмпункта лечащими врачами стационара, совместным разрешением возникающих ситуаций способствуют значительному улучшению догоспитального звена.

Высока экономическая эффективность перевода стационарных больных на амбулаторную форму обслуживания. По данным централизованной бухгалтерии РКБ г. Назрань стоимость одного койко- дня стационара составляет 369 руб., а стоимость одного приема на догоспитальном этапе - 52 руб.

В пособии много внимания уделено консервативным методам лечения амбулаторной травмы, ошибкам осложнениям после наложения различных видов гипсовых повязок, иллюстрированы наиболее часто встречающиеся виды гипсовых повязок. Приведены также методы оперативного лечения некоторых повреждений верхних и нижних конечностей применяемых в клинике.

Мы рассчитываем, что пособие может оказаться полезной для студентов IV – V – VI курсов, интернов и начинающих травматологов- ортопедов.

Литература

1. **Ащев А. В., Локшина Е. Г.** О консервативном лечении вывихов акромиального конца ключицы
2. (Ортоп., травмат. и протезир. – 1980. - № 10. – с.56 - 58.
3. **Бом Г. С., Чернавский В. А.** Гипсовая повязка в ортопедии и травматологии. М., 1966.
3. **Вартанян Ш. Г.,** Аппарат для лечения вывихов акромиального конца ключицы (Ортоп., травмат. и протезир. - 1981 - № 5. - 48 с.
4. **Колесников Ю. П., Черкашин А. А.** Способ лечения вывихов акромиального конца ключицы, - Ортопедия, травматология и протезирование. 1983, № 1, с. 46.
5. **Колесников Ю. П., Свиридов А. И.** Сравнительная оценка различных методов остеосинтеза при переломах ключицы (Ортопед. травматол. - 1975. - № 10. – с. 53 - 56.
6. **Краснов А. Ф., Аршин В. М., Цейтлин М. Д.** Справочник по травматологии. М.. Медицина, 1984. – с. 259 - 261.
7. **Краснов А. Ф., Мирошниченко В. Ф., Котельников Г.П.** Травматология 1995. – с. - 259 - 266.
8. **Мусалатов Х. А., Юмашев Г. С.** Травматология ортопедия. - 1995. с. - 311 - 316.
9. **Погорельский М. А.** Гипсовая техника. Киев, 1961.